PATIENTENINFORMATION

SCHULTER

NEUE WEGE IN DER THERAPIE DER SCHULTER

BESSER IN BEWEGUNG



SPORLASTIC®
ORTHOPAEDICS

Übersicht

Indikationen

OMO-HIT

**Professionelle Schulteroberarmfixierung.
Ein Kernpunkt der frühfunktionellen Behandlung.
Nach Dr. med. Berg.**

- Nachbehandlung nach Schulterluxation, -subluxation.
- Distorsion, Kontusion.
- Ruhigstellung verschiedener Oberarmfrakturen.
- Schulterblattfraktur.
- Nachbehandlung bei Rotatorenmanschettenverletzungen.
- Bursitis subacromialis.
- Postoperative Behandlung (AS, ASD, Acromioplastik, Rotatorenmanschettennaht).

OMO-LUX

**Schulterluxations-Orthese. Feste Führung
bei freier Funktion. Nach W. Lommer.**

- Habituelle Schulterluxation.
- Verletzungen des Schultereckgelenks I. und II. Grades nach Tossi.
- Postoperative Nachbehandlung bei Bandruptur nach Tossi III.
- Postoperative Nachbehandlung nach Resektion des distalen Endes der Clavicula.
- Reizzustände infolge Arthrose.

Kontraindikation:

- Keine Direktversorgung bei Verletzung nach Tossi III.

STUTTGARTER Schulter-Arm-Abduktionskissen

**Schulter-Arm-Abduktionskissen mit stabiler
Lagerung und Fixierung des Ober- und Unterarmes.
Nach Prof. Dr. med. Bauer, Sportklinik Stuttgart.**

- Postoperativ nach allen offenen oder arthroskopischen Schultereingriffen. Speziell:
  - nach Rekonstruktion der Rotatorenmanschette;
  - nach proximaler Humerusfraktur;
  - nach Schulterprothesenimplantation;
  - nach Kapsulotomie bei Schultersteife.

Konservative Behandlung von:

- Proximale Humerusfraktur;
- Schulterluxation;
- Entzündlichen Schultererkrankungen (z. B. Bursitis sub acromialis).

SPORLASTIC Schul

OMO-HIT

Professionelle Schulter-Oberarm-Fixierung.
Ein Kernpunkt der frühfunktionellen Behandlung.
Nach Dr. med. Berg.

OMO-LUX

Schulterluxations-Orthese.
Feste Führung bei freier Funktion.
Nach W. Lommer.

STUTTGARTER Schulter-Arm Abduktions-kissen

Schulter-Arm Abduktionskissen mit stabiler Lagerung und Fixierung des Ober- und Unterarmes.
Nach Prof. Dr. med. Bauer, Sportklinik Stuttgart.

SPORLASTIC®
ORTHOPAEDICS

ltergelenkorthesen

Aufbau und Funktion der Schulter

Das Schultergelenk stellt ein hochkompliziertes System aus verschiedenen Gelenken und zahlreichen Muskeln, Bändern und Sehnen dar. Auf jeder Körperseite steuern insgesamt elf Muskeln das Schultergelenk, sechs das Schulterblatt. Zwölf Bandstrukturen sind um die Gelenke angeordnet.
Dadurch, dass die Schulterpfanne im Verhältnis zum Gelenkkopf sehr klein ist, ist ein großer Bewegungsradius möglich. Durch diese geringe knöcherne Führung ist allerdings auch die Gefahr einer Instabilität mitsamt ihren Folgen sowie einer Luxation gegeben.

Frontalschnitt durch das Schultergelenk.

Schulterschmerzen

Ist ein Schulter-Baustein in seiner Funktion beeinträchtigt, hat dies Auswirkungen auf das gesamte System. Die Ursachen für Schulterschmerzen sind vielfältig. Es können beispielsweise funktionelle, degenerative, traumatische und entzündliche Veränderungen sowie angeborene Defekte, Tumore oder neurologische Erkrankungen vorliegen. Auch können Probleme der Halswirbelsäule zur Schulter ausstrahlen.

Die Erkrankungen des Muskel-, Bänder- und Sehnenapparates sowie des Schleimbeutels (Bursa) des Schultergelenks werden auch unter dem Sammelbegriff Periarthropathia humeroscapularis (PHS) zusammengefasst. Grundvoraussetzung für eine erfolgreiche Behandlung ist eine exakte Diagnose, also hier eine Abgrenzung zwischen Schulter und HWS, weil durch die räumliche Nähe eine gegenseitige Beeinflussung möglich ist. So komplex wie die Gelenkstruktur ist, so komplex sind auch die Krankheitsbilder und Behandlungsmaßnahmen.
Hierzu Beispiele:

Schulterluxation.

Der Sturz auf spiegelglatter Straße und Sportverletzungen sind die häufigsten Gründe für eine Schulterluxation. Bei einer solchen plötzlichen Krafteinwirkung kann es zum Auskugeln des Gelenkkopfes aus der Pfanne kommen. Dabei wird häufig die Gelenklippe (Labrum glenoidale) abgerissen, Bänder und Kapsel können reißen oder sogar die Knochen brechen. Bei einem Sturz geprellte Bänder, Muskeln und Sehnen können zu einer Einschränkung der Beweglichkeit und zu starken Schmerzen führen. Eine Luxation sollte möglichst schnell reponiert werden. Nach einer kurzen Phase der Ruhigstellung schließt sich eine intensive krankengymnastische Rehabilitation an.

SPORLASTIC GMBH
Postfach 14 48 · D-72604 Nürtingen
Telefon 0 70 22/70 51 81
Telefax 0 70 22/70 51 13
www.sporlastic.de · info@sporlastic.de

Schulterfraktur

Die Folgen eines Sturzes auf die Schulter sind nicht nur von der Schwere des Sturzes, sondern auch vom Alter, Geschlecht, Trainingszustand und anderen individuellen Faktoren abhängig. Bei älteren Patienten sieht man häufig den Bruch unterhalb des Oberarmkopfes (Subcapitale Humerus-Fraktur). Einfache Bruchlinien werden konservativ behandelt und für eine zeitlang mit einem Schlauchverband ruhiggestellt. Bei mehreren Bruchlinien erfolgt eine operative Revision.

Sollte der Oberarmkopf völlig zertrümmert sein, besteht die Möglichkeit, das beschädigte Gelenk durch eine Prothese zu ersetzen. Wie bei allen Verletzungen im Bereich des Schultergürtels ist eine frühfunktionelle krankengymnastische Behandlung und eine sachgerechte, konsequente Lagerung unabdingbar, um die gefürchtete Kapselschrumpfung und den damit verbundenen Bewegungsverlust zu verhindern.

Impingement-Syndrom

Eine andere weitverbreitete Folge eines Sturzes mit kurzzeitiger Luxation ist das Impingement (Schulter-Enge-Syndrom). Durch die Absprengung der Gelenklippe wird der ohnehin sehr schmale Kanal zwischen Schulterdach und Gelenkkopf zusätzlich verschmälert. Die durch diesen Kanal verlaufenden druckempfindlichen Strukturen (Gefäße, Sehnen, Nerven) reagieren auf die Einengung mit Entzündungen. Dadurch kommt es zu Aufquellungen und teils heftigen Schmerzen. Zusätzlich kann es zu einer chronischen Entzündung des Schleimbeutels kommen.

Wird die auslösende Ursache – in diesem Fall die Instabilität und damit die Enge unterm Schulterdach – nicht behoben, werden die Sehnen der Rotatorenmanchette in Mitleidenschaft gezogen. Sie scheuern in dem engen Fach über die Knochen, werden dünner und fransen aus, bis sie schließlich reißen. In Spätstadien oder bei Nichtansprechen auf konservative Maßnahmen kann dem Patienten minimal-invasiv mit arthroskopischen Methoden zuverlässig geholfen werden (durch Abtragen geschwollener Schleimbeutel oder knöchener Randwucherungen, Wiederannähen des Labrums, Raffen der Kapsel).

Ruptur der Rotatorenmanschette

Sind die Sehnen derart vorgeschädigt, können sie bei vergleichsweise geringer Belastung zerreißen. Neben dem auftretenden Schmerz steht ein zunehmender Kräfteverlust im Vordergrund dieser Symptomatik. Der Abriss bzw. Teilabriss der Sehne führt dazu, dass der Patient den Arm zwar passiv mit entsprechenden Schmerzen anheben kann, aktiv über 60 Grad seitwärts ist ihm dies jedoch nicht mehr möglich.

Durch die vorangegangene Degeneration des Gewebes kommt es zudem zu einer mangelhaften Stoffwechselversorgung. Gute Durchblutung und ein ungehinderter Lymphfluss sind aber für eine nachhaltige Gesundung fundamental, so dass gerade sie in der Physiotherapie gefördert werden müssen.

Immer mehr Risse lassen sich heute rein arthroskopisch versorgen. Dabei wird die gerissene Sehne über winzige Hautschnitte mit Hilfe kleinster Titananker wieder am Knochen fixiert. Nach der Sehnenrekonstruktion folgen eine monatelange physiotherapeutische Nachbehandlung, die in den ersten Wochen durch spezielle Schulter-Arm-Abduktionskissen und Bandagen unterstützt wird.

Kalkschulter

Bei der Kalkschulter (Tendinosis calcarea) kommt es zu einer Ablagerung von Kalkdepots in den Sehnenansätzen der Rotatorenmanschette. Wechselnde Schmerzen mit akuten Verschlimmerungen sind hierfür typisch. Zunächst wird konservativ therapiert mittels Eispackungen, entzündungshemmenden Medikamenten, Physiotherapie oder Spritzen direkt in den Kalkherd. Bewährt hat sich auch die Stoßwellentherapie, bei der Kalkdepots durch Schall-Druckwellen aufgelöst werden. Notfalls bringt eine arthroskopische Operation Hilfe.

Schultersteife

Zu einer Schultersteife kommt es vor allem, wenn eine schmerzende Schulter unsachgemäß oder gar nicht therapiert wurde.

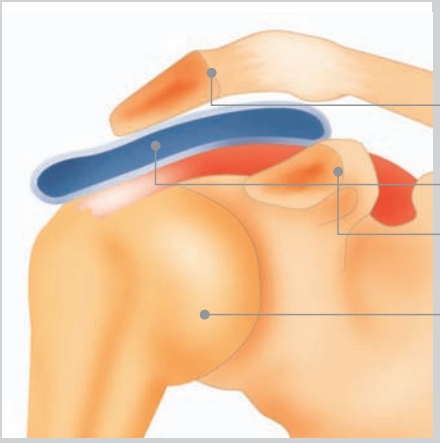

Impingement:

Schulterblatthöhe

Schleimbeutel

Rabenschnabelfortsatz

Oberarmkopf

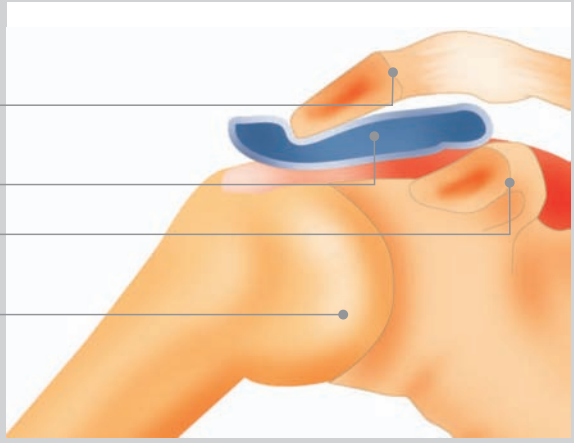

SPORLASTIC Schweiz
BERRO AG
Postfach 30 · CH-9053 Teufen
Telefon 071 335 07 77 · Telefax 071 335 07 70
www.sporlastic.ch · info@sporlastic.ch

TEXTILES VERTRAUEN
Schadstoffgeprüfte Textilien
nach Öko-Tex Standard 100
Prüf-Nr. 04.0.1291 FI Hohenstein

Qualitätsmanagementsystem
DQS-zertifiziert nach
DIN EN ISO 9001:2008,
Reg.-Nr. 069305QM 08
und DIN EN ISO 13485:2010,
Reg.-Nr.: 069305MP 29

Bei einer Schulter, die lange stillgelegt oder wenig bewegt wird, schrumpfen die Gelenkkapseln sowie die umgebenden Bänder und Sehnen. Eine rascher, erheblicher Verlust der Beweglichkeit ist die Folge.

Die sogenannte Frozen shoulder ist stets mit einer unspezifischen Entzündung der Gelenk-schleimhaut und der Kapselstrukturen verbunden. Ziel der Therapie muss es sein, die verbliebene Beweglichkeit zu erhalten und wieder zu steigern. Dies geschieht durch intensive Physiotherapie und Verabreichung steroidaler Antirheumatika und selektiver COX-2-Hemmer.

Operative und konservative Therapien

Der Arzt wird mit Hilfe konservativer Maßnahmen (medikamentös, physikalisch, Verordnung von Physiotherapie, Lagerungsmaterial oder Bandagen) versuchen die Beschwerden zu lindern. Wenn dies nicht den gewünschten Erfolg zeigt, muss operiert werden. Prinzipiell wird heute versucht, arthroskopische Eingriffe vorzunehmen. Diese können entweder ambulant oder kurzstationär durchgeführt werden.

Arthroskopische subacromiale Dekompression

Bei der operativen Versorgung des Impingements wird der chronisch entzündete Schleimbeutel im Rahmen einer arthroskopischen subacromialen Dekompression mit einem Shaver oder elektrischen Messer entfernt. Möglich ist auch die Verödung von Gewebewucherungen durch spezielle Hochfrequenzelektroden, was zur Schrumpfung des kollagenen Gewebes führt.

Bereits am Tage nach der Operation wird mit der krankengymnastischen Nachbehandlung begonnen. Zusätzlich können Arm und Schulter auf einer Elektrobewegungsschiene gelagert und schmerzfrei durchbewegt werden, um Verklebungen und Verwachsungen zu vermeiden.

Frühfunktionelle Rehabilitation

In allen Fällen sollte sich möglichst frühzeitig eine kompetente Rehabilitation anschließen, um die Funktionalität der Schulter zu erhalten. Das heisst: Ausdauer, Beweglichkeit, Koordination, Kraft und Schmerzfreiheit müssen zügig wiedererlangt werden, um ein physiologisches Bewegen zu ermöglichen. Eine effektive Schulterbehandlung ist ohne intensive physiotherapeutische Maßnahmen nicht denkbar. Medikamente und Operationen alleine reichen nicht aus, um einen dauerhaften Erfolg zu gewährleisten.

Unser Dank für die Unterstützung bei der Erstellung dieser Patienteninformation gilt:

Dr. med. Wolfgang Kunz
Orthopädische Praxis in den Räumen der Atlas-Klinik
Marktstraße 3, 73765 Neuhausen/Fildern bei Stuttgart

Praxis für Krankengymnastik Karin Seiler
Austraße 40, 72669 Unterensingen bei Stuttgart

Akademie für Handrehabilitation GbR.
Weiterbildungsstätte für ganzheitliche Handtherapie, Bad Pyrmont
PD Dr. Jörg Carls, Rainer Zumhasch
www.Akademie-fuer-Handrehabilitation.de

Physiotherapeutische Übungen

1. Physiotherapeutische Rehabilitation

Ein Therapieerfolg stellt sich in der Regel erst durch eine Kombination operativer Maßnahmen und gezielter physiotherapeutischer Rehabilitation ein. In den ersten postoperativen Wochen steht die Reduktion des Beschwerdebildes, des entzündlichen Binnenreizzustands und die Mobilisierung der passiven Beweglichkeit im Vordergrund – später auch der aktiven Schulterbeweglichkeit.

Für eine möglichst optimale Belastbarkeit des betroffenen Schultergelenks ist auch der Wiederaufbau und die Kräftigung der gelenkumspannenden Muskulatur wichtig. Die Übungen unterscheiden sich je nach Krankheitsbild und Heilungsphase. Die Therapien der Phase I sind bei jeder schmerzenden Schulter ratsam.

2. Phase I (bis 2. Woche): Vegetative Stimulation

Bewegen ohne Belasten: Unter diesem Motto steht die Rehabilitation in ihrer frühen postoperativen Phase, in der es primär um die Schmerzreduktion und Verhinderung von schonungsbedingten Verklebungen geht. Vor allem in dieser Akut- und Heilungsphase ist die vegetative Stimulation von entscheidender Bedeutung. In der Regel beginnt die Rehabilitation am Tag nach der Operation. Phase I (bis 2. Woche) ist von Wundschmerz, Entzündung und massiver Bewegungseinschränkung geprägt.

Lymphdrainage sollte vom ersten Tag an von einem ausgebildeten Lymphtherapeuten regelmäßig durchgeführt werden. Durch die Lage des operierten Gelenks kann der Patient die Lymphdrainage selbst nicht durchführen. Lymphaktivierende Massage wirkt Ödem reduzierend, Stoffwechsel fördernd und beugt Gewebeverklebungen vor.

Neue Wege in der konservativ

Durch postoperativen Einsatz von Kälte (Kryotherapie) und Elektrotherapie wird die entzündliche Aktivität reduziert, Muskeln entspannt und die Schmerzempfindlichkeit herabgesetzt.

Temporäre Abduktion

Die Schulter wird tagsüber stundenweise und während der gesamten Nacht auf einem Schulter-Arm-Abduktionskissen gelagert, um einer Kontraktur bzw. Verklebung der Gelenkkapseln vorzubeugen. Vorsichtiges Durchbewegen im erlaubten Bewegungsausmaß durch den Therapeuten. Unterstützend kann in dieser frühen Rehabilitationsphase eine Motorschienen-Behandlung durchgeführt werden.

Frühe postoperative Übungen

In der frühen postoperativen Phase darf der Heilungsprozess auf keinen Fall gestört werden. Deshalb gibt es nur wenige Übungen, die der Patient selbst durchführen kann.

- **Pendelübung:** Der Oberkörper ist leicht nach vorne gebeugt, der gesunde Arm stützt sich auf einen Tisch ab, der operierte Arm pendelt leicht hin und her. Es sollte sich hierbei nicht um geführte Bewegung handeln. **Nur Pendeln!**

- **Rollübung:** Der Patient sitzt an einem Tisch, Ellenbogen 90 Grad gebeugt und auf Höhe des Tisches, die Hände liegen auf dem Tisch. Nun werden beide Unterarme parallel zueinander langsam nach vorne geschoben. **Tipp:** Die Hände können auch auf ein weiches Tuch gelegt werden, damit sie besser gleiten.



Bild links: Rollübung.

■ Von der häufig empfohlenen Übung, bei der die Finger eine Wand hochklettern, raten wir ab. Diese Bewegung lässt Raum für zu viele falsche Bewegungsmuster. Eine echte Verbesserung der Gelenkbeweglichkeit wird dadurch nicht erreicht.

3. Phase II (ab der 3. Woche): Koordination und Mobilisation

Für Schulterpatienten ist die Verordnung von Krankengymnastik, Lymphdrainage, Eis- und Elektrotherapie zwingend notwendig, um ein optimales Therapieergebnis zu erzielen. Um den Selbstheilungsprozess des Körpers zu unterstützen, sollte der Patient zudem viel Flüssigkeit zu sich nehmen und sich besonders vitaminreich ernähren. Ausreichend Schlaf und eine gesunde, der Genesung angemessene Lebensweise ist wichtig.

Ist die Phase der ersten Wundheilung abgeschlossen, tritt die Mobilisation in den Vordergrund – sowohl aktiv durch Krankengymnastik als auch passiv durch manuelle Therapie. Der Physiotherapeut steigert durch eine zunehmend aktive Bewegungstherapie die Koordination und Beweglichkeit. Je nach operativ behandelter Krankheit und postoperativem Status unterscheiden sich die Verläufe in dieser Phase erheblich.

In dieser zweiten Phase kann auch Krankengymnastik auf neurophysiologischer Basis (etwa PNF) angewandt werden. Mit dieser Technik werden Be-wegungsmuster neu angebahnt. Anfangs wird diese Technik auf der gegenüberliegenden Körperseite durchgeführt.
Die operierte Schulter soll von dem Overflow profitieren.

4. Phase III (frühestens ab der 5. Woche): Propriozeptive Übungen

Durch Koordinationsübungen soll erreicht werden, das die operierte Region wieder vollständig in das Körperschema integriert wird. Das ist entscheidend für die Qualität der im Alltag ausgeführten Bewegungen. Durch propriozeptive Übungen werden reaktive Armbewegungen provoziert, um die Armfunktionen im Alltagsgebrauch zu optimieren. Bei diesen Übungen wird die Ansprechbarkeit des Muskels auf Änderungen der Gelenksstellung trainiert.

Muskuläres Aufbautraining

Zur Phase III gehört das muskuläre Aufbautraining und die Belastungssteigerung. Das Gewebe muss wieder elastisch gemacht, Kraft und Ausdauer mit Hilfe der Medizinischen Trainingstherapie (MTT) und der Gerätegestützten Krankengymnastik (KGG) wiederhergestellt werden. MTT und KGG umfassen stabilisierende Übungen, die an eigens dafür entwickelten Therapiegeräten durchgeführt wird.

- **ADL:** Sobald der Patient in der Lage ist, ohne große Mühe die Aktivities of daily life (ADL) zu handhaben, ist es Zeit, ein leichtes Sportarten spezifisches Training zu initieren (immer bezogen auf die sportliche Aktivität, die der jeweilige Patient gewöhnt ist).

- **Muskulärer Synergismus:**
  Im Laufe dieser dritten postoperativen Phase stehen immer mehr aktive Übungen im Vordergrund. Die Therapieband-Übungen dienen der Wiederherstellung des muskulären Synergismus (Gleichgewicht). Das Therapieband eignet sich hervorragend als Trainingsgerät, da es überall einsetzbar ist. Die Schulter kann zur Verbesserung der muskulären Kraftentfaltung mit einem an der Sprossenwand befestigten Therapieband abgespreizt werden.

- **Bewegungsausmaß und Kraft:**
  Der Patient kann in Absprache mit dem Therapeuten und entsprechend dem Bewegungsausmaß, das der Arzt freigegeben hat, Sportarten spezifische Übungen in die Therapie miteinbeziehen.

- **Optimierung der Beweglichkeit:**
  Je nach körperlicher Tätigkeit (die Schulter eines Zimmermanns ist anderen Belastungen ausgesetzt als die eines Verwaltungsangestellten) ist diese Phase unterschiedlich lang. Auch nach der Rehabilitation sollte man nicht vergessen, dass die Schulter operiert worden ist und mehr Rücksichtnahme bedarf als ein nicht vorgeschädigtes Gelenk.

- **Rehabilitation und Schmerzen:**
  Alle Übungen, die in der Therapie gemacht werden, dürfen auch zuhause gemacht werden – jedoch nur bis zur Schmerzgrenze. Es sollte sichergestellt sein, dass die Bewegungsabläufe korrekt ausgeführt werden (Übungen vor Spiegel mit visueller Kontrolle). Sollten nach den Übungen Schmerzen auftreten, hat der Patient sich schlicht übernommen. Bei richtiger Technik und regelmäßigem Training ohne falschen Ehrgeiz sollte ein langsamer, gleichmäßiger Anstieg von Ausdauer und Flexibilität, Kraft und Koordination zu bebachten sein. Es ist schwierig über das zu erwartende Ergebnis einer Operation und über die Restsymptomatik gesicherte Aussagen zu machen. Dies ist abhängig von Art, Dauer und Schwere der Verletzung. Im Vergleich zur präoperativen Situation wird es allerdings erhebliche Verbesserungen geben.

Therapieband-Widerstand:
Je nach Heilungsverlauf wird für Frauen ein leichter (weiss) bzw. mittlerer (gelb) und bei Männern bis starker (rot) Widerstand gewählt!

Ref. PISCH 06/07.11